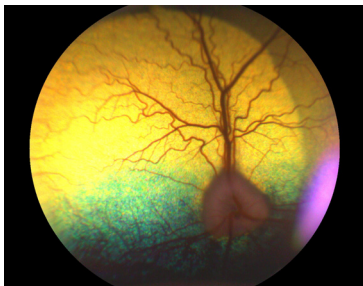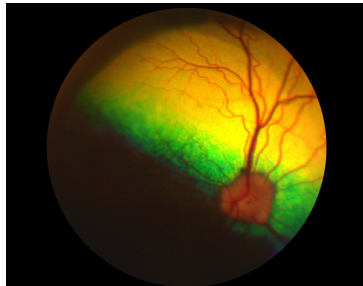


イヌの眼底写真サンプル.

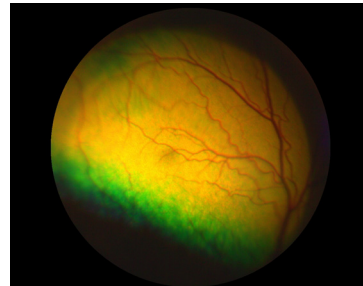
正常眼底



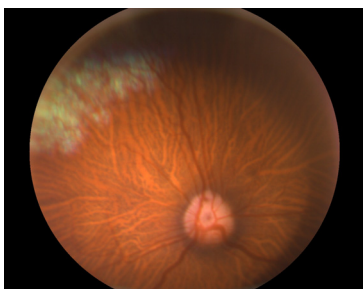
正常眼底



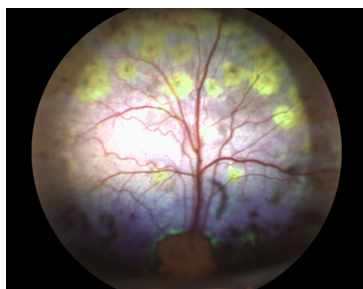
正常眼底の周辺部



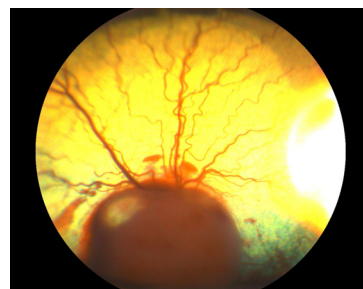アルビノ眼底



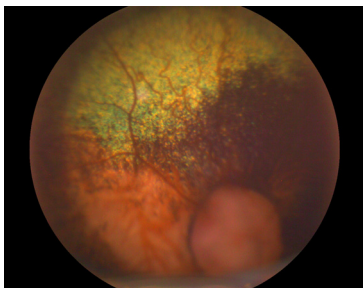
脈絡網膜炎



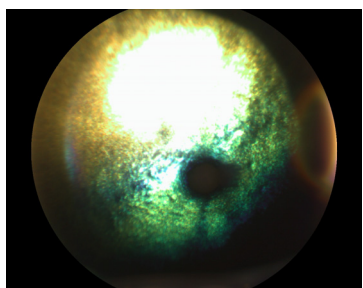
視神経コロボーマ



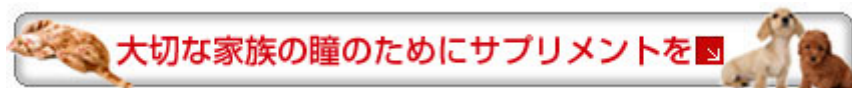脈絡膜形成不全と
視神経コロボーマ



後期進行性網膜萎縮

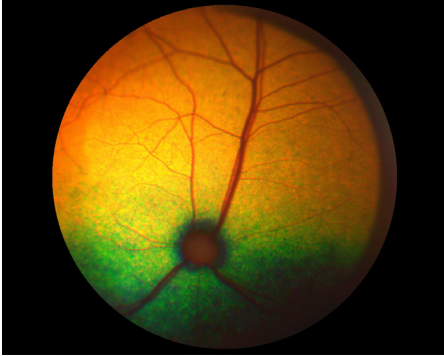


進行性網膜萎縮とは??
(以下をクリックしてください)

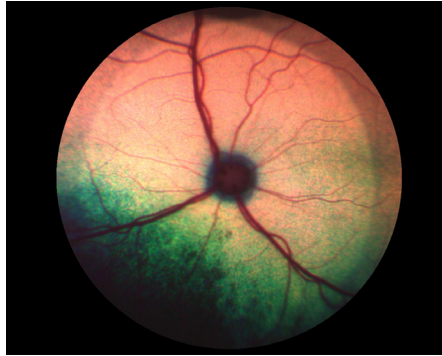

ネコの眼底写真サンプル

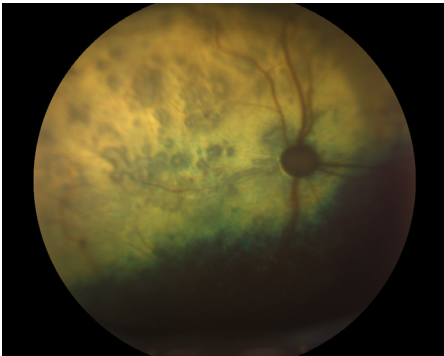
正常眼底



正常眼底



脈絡網膜炎



網膜剥離

